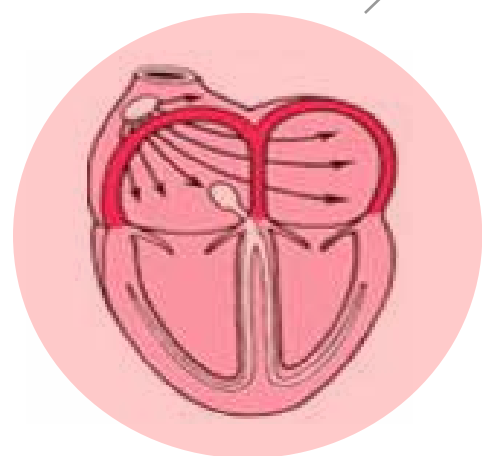
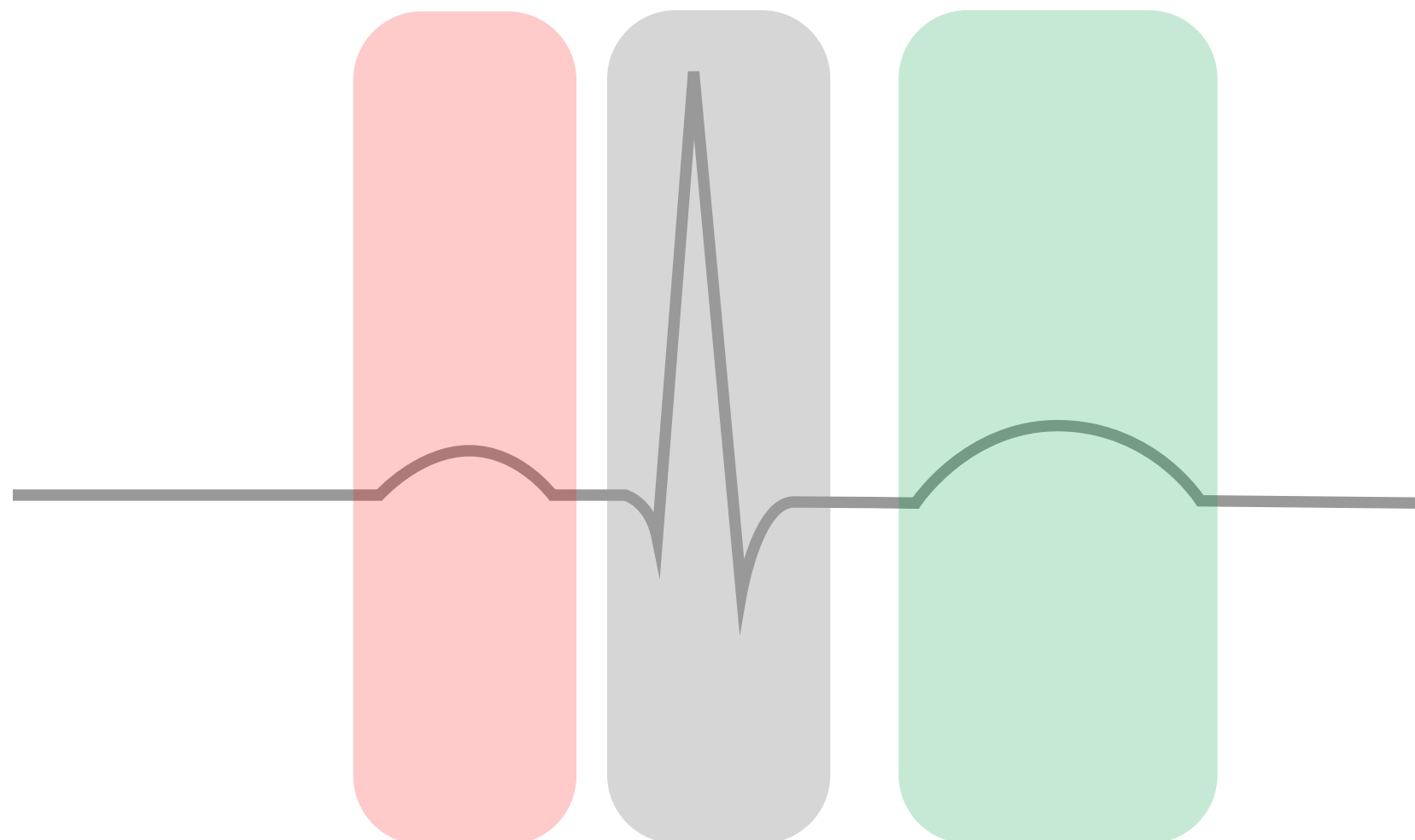
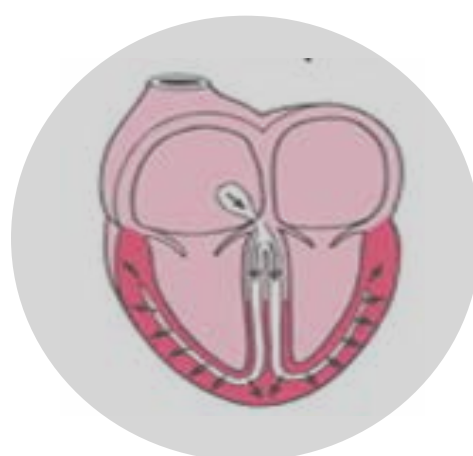


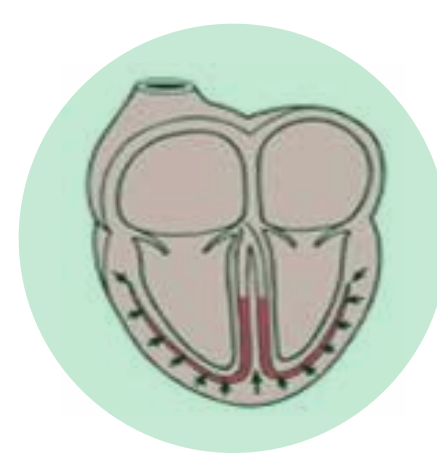
# INTERPRETACIÓN DE UN ECG



**Onda P**  
Despolarización  
de las aurículas



**Complejo QRS**  
Despolarización de  
los ventrículos



**Onda T**  
Repolarización de  
los ventrículos